

Il trattamento conservativo nell'osteonecrosi della testa femorale

Relazione scientifica consigliata dal Prof. P. G. Marchetti a cura di:
Antonio Capone, Daniele Podda, Franco Ennas, Valeria Setzu*

Clinica Ortopedica e Traumatologica, Università degli Studi di Cagliari (Dir. Prof. C. Velluti)

*Unità Operativa di Ortopedia Pediatrica, Casa di Cura Lay, Cagliari

ABSTRACT

Osteonecrosis of the femoral head is a difficult disease to treat because of lack of understanding of its etiology and because it often affects young patients. Osteonecrosis can be associated with traumatic or non traumatic conditions. The most common pathophysiologic event in nontraumatic osteonecrosis is intravascular coagulation and microcirculatory thrombosis. A prompt diagnosis allows early treatment which may result in a better outcome. Magnetic resonance imaging has become the standard for diagnosis osteonecrosis with 99% of sensitivity and specificity. A number of different classification systems have been developed but actually the Steinberg's system of classification and staging provides guidelines for treatment and prognosis. This system identifies six stages of osteonecrosis based on findings of radiographic and magnetic resonance images and the extent of the involvement of the femoral head is classified as A (<15%), B (15-30%) or C (>30%). Since osteonecrosis presents with a wide spectrum of disease, a number of different treatment modalities are appropriate depending on the age of the patients and the extent and location of the osteonecrosis in the femoral head. There are a number of findings on plain radiographs and magnetic resonance images that clearly should influence the choice of treatment. Non surgical procedures as pharmacological or hyperbaric oxygen therapy are indicated in the stage I of disease. Core decompression or tantalum rod or autologous bone marrow grafting determine excellent outcomes in the stage II because the lesion of the femoral head is pre-collapsed. The crescent sign in the stage III represents subchondral collapse or fractures and if there is extensive involvement of the femoral head (>30%) the success of surgical techniques that save the femoral head decreases substantially.

L'osteonecrosi asettica della testa femorale è una patologia caratterizzata da un'alterazione della vascolarizzazione dell'epifisi femorale che comporta un progressivo cedimento dell'osso subcondrale con deformazione della testa femorale e quindi una rapida degenerazione dell'articolazione dell'anca. La patologia non ha predilezione di sesso e risulta bilaterale

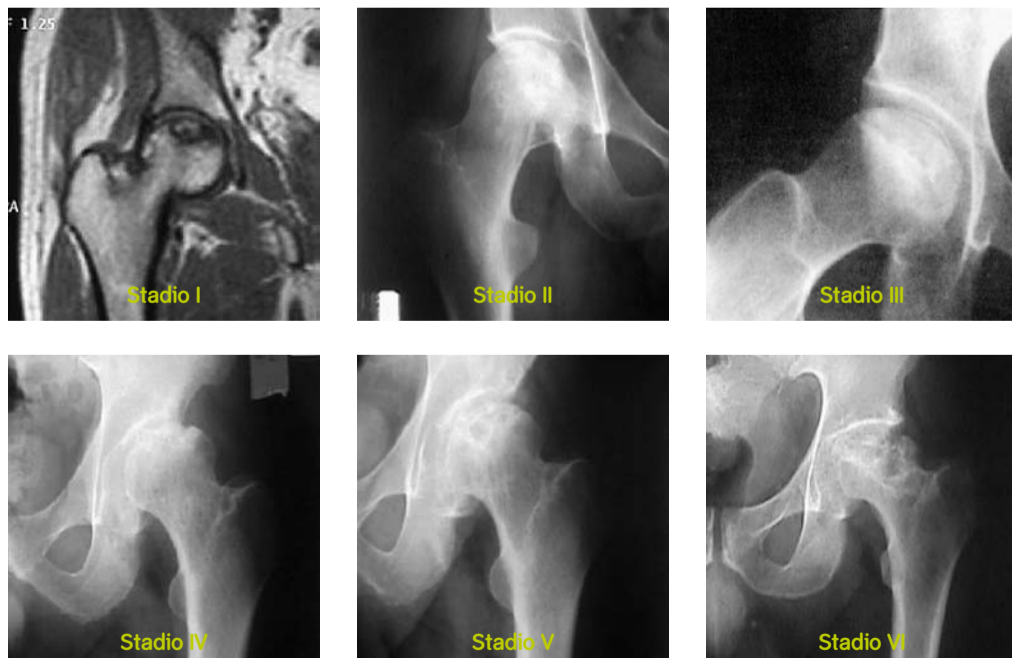


Fig. 1: Classificazione in stadi dell'osteonecrosi (Steinberg 1995)

Tab. 1: Fattori di rischio per l'osteonecrosi idiopatica

Trombofilia familiare

Proteina-C deficienza
Proteina-S deficienza
Antitrombina III deficienza

Iperlipemia ed embolia adiposa

Alcolismo
Diabete mellito
Ipercorticosurrenalismo
Iperlipemia
Obesità
Gravidanza
Malattia di cassoni
Emoglobinopatie
Pancreatite
Fratture

Reazioni d'ipersensibilità

Rigetto trapianti
Schock anafilattico
Terapia con immunoglobuline
L.E.S.
Reazioni a trasfusioni

Infezioni

Batteri
Droghe
Schock tossico
Virus

Rilascio di fattori tissutali

Malattie infiammatorie intestinali
Tumori
Gravidanza

Altre condizioni pretrombotiche

Acidosi
Anoressia nervosa
Eccesso di estrogeni
Fumo
Crisi emolitica
Ipertensione
Schock ipovolemico
Policitemia
Trombocitosi
Aneurisma
Arteriosclerosi
Vasculite

nel 60% dei casi. In Italia vengono identificati 10.000 nuovi casi ogni anno e si stima che sia la causa del 10% di tutti gli interventi di artroprotesi totale d'anca. L'età media di insorgenza è stimata intorno ai 39 anni con una maggiore incidenza nella quarta e quinta decade ⁽¹⁾.

Eziopatogenesi

In base all'eziologia è possibile distinguere due forme fondamentali di osteonecrosi: le forme post-traumatiche e le forme idiopatiche. Tra le prime vi sono le necrosi conseguenti a fratture mediali del collo del femore, a lussazioni dell'articolazione coxo-femorale, a fratture dell'acetabolo. Fra le idiopatiche, in cui non è possibile riconoscere una causa sicura, è possibile individuare dei fattori di rischio che sono correlati a un aumento del rischio d'insorgenza della necrosi della testa del femore (Tab. 1). L'evento cardine nella genesi della necrosi è l'interruzione dell'apporto ematico alla spongiosa epifisaria del femore prossimale che causa la necrosi delle cellule che compongono la struttura ossea, il midollo giallo e il midollo emopoietico. L'occlusione arteriosa può avvenire per trombosì o per embolia; l'eventualità di un evento trombotico ha valso a questa malattia il nome di "malattia coronarica dell'anca" perché la lesione è del tutto simile a quelle dell'aterosclerosi coronaria in cui si può creare una fissurazione dell'intima con esposizione della placca lipidica e trombosì secondaria intraluminale con arresto del flusso ematico. Il flusso arterioso si può arrestare anche per la presenza di emboli gassosi, adiposi o trombotici che provengono da altri distretti e che si fermano nella rete arteriolare e capillare dell'osso subcondrale ⁽²⁾. La seconda ipotesi etiopatogenetica è che si verifichi una stasi circolatoria come conseguenza di una coagulazione intravascolare nel distretto venoso postcapillare per uno sbilanciamento nei sistemi regolatori dell'emostasi e della coagulazione ⁽³⁾. La zona più frequentemente interessata dalla necrosi è la porzione superiore e antero-laterale della testa femorale, in quanto queste sono le zone che presentano una vascolarizzazione terminale e in cui vi è un ridotto flusso vascolare e una via di deflusso obbligata retrograda verso la regione trocanterica per la presenza

di una vasta area di cartilagine articolare. Una teoria etiopatogenetica più recente coinvolge la differenziazione delle cellule mesenchimali. Suh ⁽⁴⁾ e Lee ⁽⁵⁾ hanno dimostrato sperimentalmente che in osteonecrosi causate dall'alcool la differenziazione verso la linea osteogenica e adipogenica delle cellule staminali risulta ridotta.

Diagnosi e classificazione

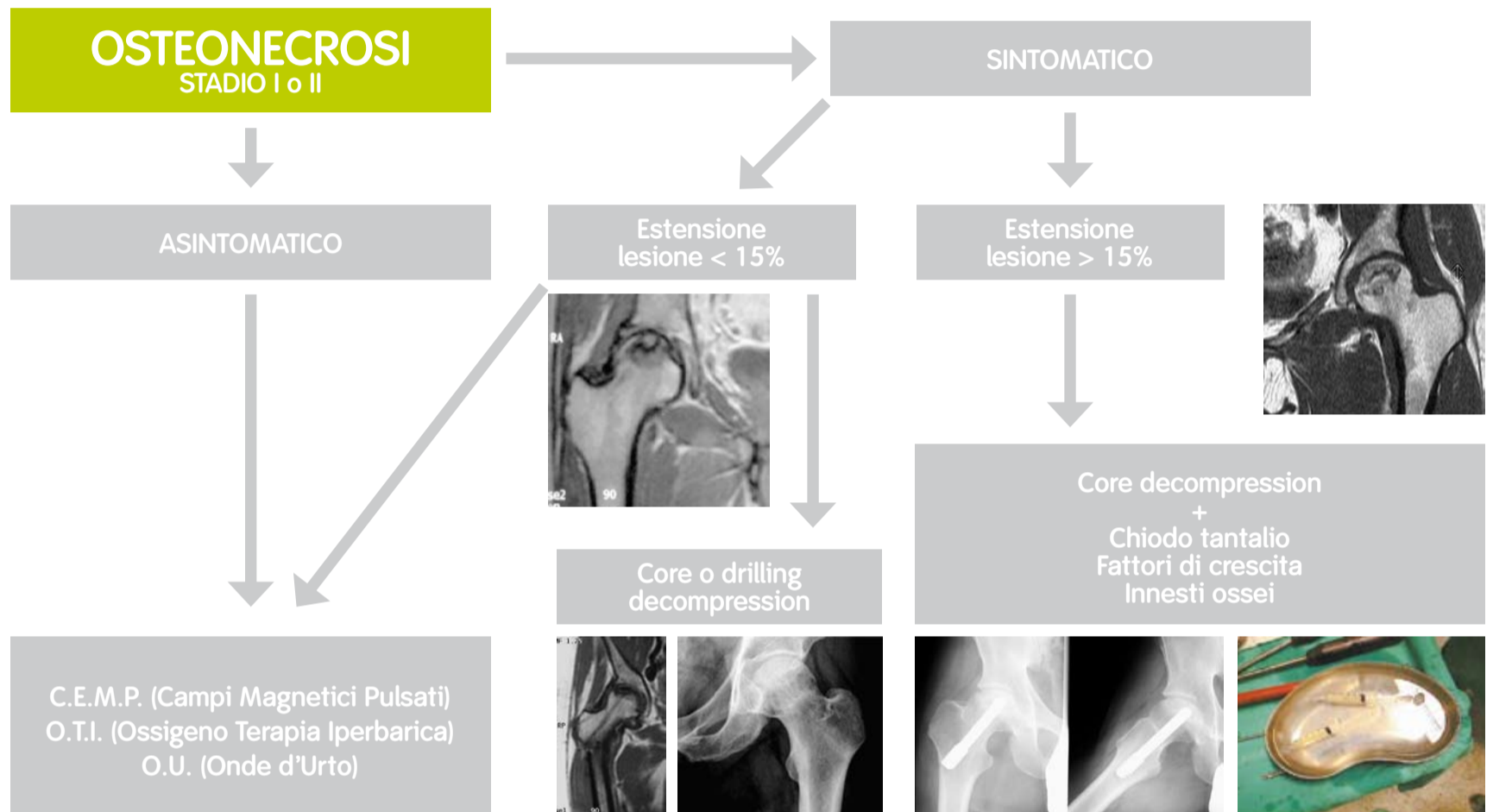
Attualmente l'indagine strumentale più utile per una diagnosi precoce e per una stadiazione dell'osteonecrosi è la Risonanza Magnetica. La scintigrafia trifasica è una metodica molto sensibile ma poco specifica e l'esame radiografico può essere negativo negli stadi iniziali della malattia.

Il quadro tipico in Risonanza Magnetica è rappresentato nelle scansioni T1 pesate una linea di basso segnale che separa l'osso normale dall'osso ischemico mentre nelle immagini T2 è possibile riscontrare il segno della doppia linea poiché si evidenzia una seconda linea di alto segnale che corrisponde

Risulta quindi importante eseguire una diagnosi precoce nei pazienti a rischio e trattare questi pazienti per evitare o ritardare l'evoluzione della patologia. La terapia farmacologica sperimentata (vasodilatatori, statine, anticoagulanti, anabolizzanti, bisfosfonati) non ha riportato risultati univoci. Glueck et al. ⁽⁹⁾ hanno dimostrato l'efficacia della terapia con enoxaparina nel prevenire la progressione dell'osteonecrosi in un gruppo di pazienti che presentavano alterazioni della coagulazione come trombofilia o ipofibrinolisi. Il trattamento con enoxaparina di 60 mg/die per 12 settimane ha evidenziato infatti che negli stadi I e II di necrosi della testa femorale a distanza media di 25 mesi solo nel 24% dei casi si è realizzata una progressione agli stadi III e IV.

Lai et al ⁽¹⁰⁾ hanno condotto uno studio randomizzato prospettico per valutare l'efficacia dell'alendronato (70 mg/die per 25 settimane) in pazienti affetti da osteonecrosi non traumatica in stadio I e II. A un follow-up minimo di 24 mesi 2/29 casi trattati con alendronato presentavano un cedimento dell'osso

Fig. 2: Algoritmo di trattamento nell'osteonecrosi in stadio I e II



all'ipervascolarizzazione del tessuto di granulazione interposto ⁽⁶⁾.

In base al quadro radiografico e a quello della Risonanza Magnetica possiamo distinguere, secondo Steinberg ⁽⁷⁾, 7 stadi (Fig.1):

- Stadio 0: diagnosi eseguita tramite biopsia
- Stadio I: quadro radiografico normale, segni di osteonecrosi rilevati tramite la scintigrafia o la risonanza magnetica
- Stadio II: segni radiografici di osteonecrosi (aree di osteolisi e di osteosclerosi)
- Stadio III: segni di cedimento subcondrale (Rx: segno della semiluna o crescent sign)
- Stadio IV: appiattimento della testa femorale
- Stadio V: restringimento dello spazio articolare e interessamento della superficie articolare del cotile
- Stadio VI: grave degenerazione articolare

Negli stadi I, II, III risulta inoltre importante valutare l'estensione della necrosi a livello della testa femorale nelle immagini T1 coronali e sagittali distinguendo 3 gruppi: A con estensione < 15%, B con estensione compresa tra 15-30% e C con estensione > 30%.

Trattamento non chirurgico

Il trattamento più idoneo dell'osteonecrosi della testa del femore è scelto in base allo stadio della malattia. L'evoluzione della malattia risulta inesorabile, se la patologia non è trattata nel 80% dei casi a 4 anni si realizza una deformità della testa femorale.

Hernigou et al. ⁽⁸⁾ hanno condotto uno studio prospettico su 40 anche che presentavano uno stadio I di lesione senza alcun sintomo. A un follow-up medio di 11 anni nel 88% dei casi erano diventati sintomatici e nel 73% era presente un cedimento dell'osso subcondrale.

subcondrale (7%) mentre nel gruppo di controllo 19/25 casi (76%) presentavano un collasso della testa femorale.

La terapia fisica con campi magnetici pulsati, onde d'urto o ossigenoterapia iperbarica è indicata negli stadi iniziali. Uno studio multicentrico condotto da Massari e collaboratori ⁽¹¹⁾ ha evidenziato che l'impiego di campi elettromagnetici pulsati applicati per almeno 8h/die per 6 mesi comporta, a una distanza media di 28 mesi, una percentuale di progressione della necrosi del 0% negli stadi I, del 13,6% negli stadi II e del 52% negli stadi III.

La terapia con onde d'urto determina una decompressione della zona necrotica tramite la rottura delle trabecole ossee e una neoangiogenesi. La valutazione a distanza di 2 anni di 49 pazienti affetti da osteonecrosi dell'anca di stadio I, II e III e trattati con uno o due cicli di 3 sedute di onde d'urto ha evidenziato risultati clinici ottimi nel 85% con regressione della lesione necrotica nella risonanza magnetica di controllo e risultati cattivi nel 12,2% con progressione della patologia ⁽¹²⁾.

L'ossigenoterapia iperbarica consente di ripristinare l'ossigenazione tissutale e d'indurre l'angiogenesi. Uno studio comparativo condotto da Reis et al. ⁽¹³⁾ ha dimostrato che nei casi di osteonecrosi con stadio I la terapia iperbarica ha determinato, a un follow-up minimo di 2 anni, nell'81% la risoluzione della necrosi della testa femorale mentre nel gruppo di controllo solo nel 17% dei casi è stata evidenziata una regressione dell'osteonecrosi.

Trattamento chirurgico conservativo

Il trattamento chirurgico conservativo prevede l'intervento di decompressione, il chiodo in tantalio, le osteotomie, l'impiego di innesti ossei autologhi con o senza peduncolo vascolare. L'intervento di decompressione dell'area necrotica rappresenta la metodica più utilizzata in quanto risulta poco invasiva e i risultati sono soddisfacenti negli stadi iniziali di necrosi. Una metanalisi di 24 studi, che

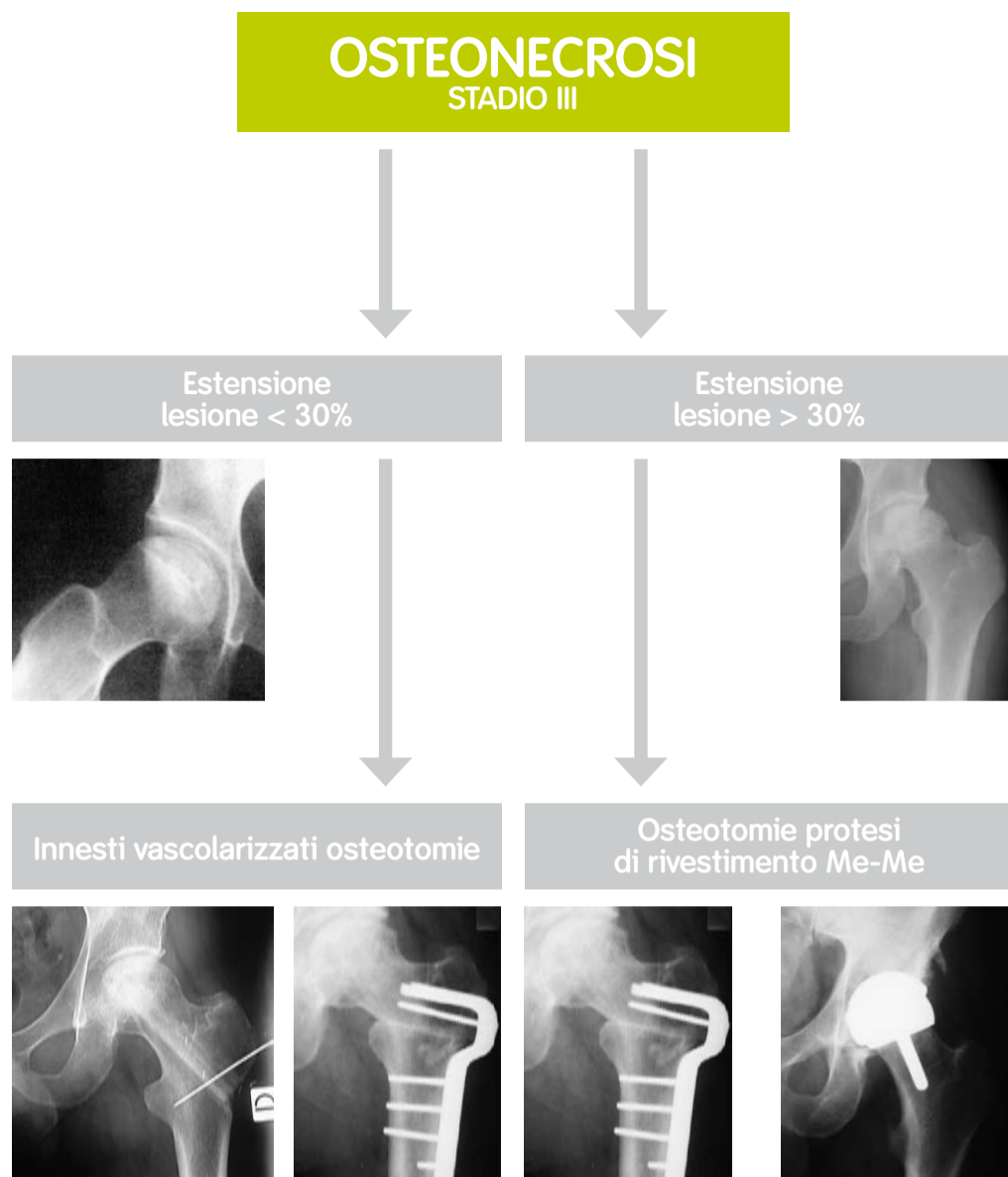


Fig. 3: Algoritmo di trattamento nell'osteonecrosi in stadio III

riportavano casistiche di anche trattate con l'intervento di decompressione, ha rivelato che a distanza media di 30 mesi nel 63,5% è stato ottenuto un successo clinico con una sopravvivenza dell'84% nello stadio I, del 65% nello stadio II e del 47% nello stadio III in cui era già presente preoperatoriamente un collasso dell'osso subcondrale⁽¹⁴⁾. Oltre alla tradizionale tecnica di decompressione, che prevede il carotaggio della zona necrotica, sono state proposte altre tecniche. Mont et al.⁽¹⁵⁾ riportano una percentuale di successo del 70% impiegando la tecnica delle perforazioni multiple a livello della testa femorale. In particolare nello stadio I, a un follow-up medio di 5 anni, l'80% delle lesioni non ha mostrato peggioramento, le anche in stadio II hanno ottenuto un arresto di progressione della malattia nel 76,5% dei casi mentre solo il 45% delle anche in stadio III ha ottenuto risultati soddisfacenti.

Negli stadi con cedimento dell'osso subcondrale i risultati della sola decompressione sono molto variabili e pertanto sono state proposte altre tecniche chirurgiche che possano favorire la guarigione biologica della necrosi o realizzassero un supporto meccanico all'osso subcondrale⁽¹⁶⁾.

Hernigou e Beaujean hanno riportato i risultati a distanza di 5 anni del trattamento dell'osteonecrosi con decompressione e trapianto di midollo osseo autologo. Questa tecnica ha comportato una progressione della lesione necrotica nel

22% degli stadi I, nel 25% degli stadi II e nel 100% dei casi di stadio III e IV⁽¹⁷⁾.

Il supporto meccanico all'osso subcondrale può essere realizzato utilizzando dopo la decompressione innesti ossei non vascolarizzati, innesti ossei vascolarizzati costituiti dal perone o dalla cresta iliaca o dal chiodo in tantalio.

I risultati a distanza con gli innesti ossei non vascolarizzati evidenziano una percentuale del 90% di successo a un follow-up medio di 8 anni negli stadi I e II dell'osteonecrosi⁽¹⁸⁾ ma che si riduce al 60% negli stadi III e IV⁽¹⁹⁾. Utilizzando la tecnica della finestra (trapdoor) a livello della giunzione testa-collo femorale per raggiungere e rimuovere il tessuto necrotico e impiegando proteina ossea morfogenetica (BMP) e sostituti ossei, Mont et al.⁽²⁰⁾ riportano che in 21 pazienti trattati 18/21 (86%) presentavano, a un follow-up minimo di 36 mesi, un soddisfacente risultato clinico con punteggio secondo l'Harris Hip Score superiore a 80 punti senza segni radiografici di evoluzione della patologia.

Per quanto riguarda gli innesti ossei vascolarizzati Scully et al.⁽²¹⁾ riportano in 614 anche trattate con decompressione e innesto osseo di perone vascolarizzato una sopravvivenza a 4 anni dall'intervento del 89% negli stadi di necrosi pre-collasso e del 81% nei casi con cedimento dell'osso subcondrale già prima dell'intervento. I problemi dell'impiego del perone vascolarizzato sono rappresentati dalla complessità della procedura di prelievo e l'incidenza delle complicanze postoperatorie costituite da lesioni nervose e fratture del collo femore che può raggiungere anche il 19%⁽²²⁾.

Nel 2000 Poggie et al. hanno ideato e realizzato un dispositivo in tantalio che potesse comportarsi, dal punto di vista strutturale, come un trapianto osseo nel supportare la zona di necrosi della testa femorale⁽²³⁾. Il tantalio poroso è un nuovo biomateriale con una struttura metallica costituita da pori interconnessi e presenta un modulo di elasticità simile a quello dell'osso umano. Le proprietà meccaniche e biologiche del chiodo in tantalio rappresentano il razionale per il suo utilizzo nel trattamento degli stadi precoci della necrosi avascolare. Per la sua elevata porosità l'impianto consente la decongestione dell'osso spongioso mentre le sue proprietà strutturali offrono il supporto meccanico all'osso subcondrale. L'impiego del chiodo in tantalio presenta molti vantaggi clinici rispetto all'utilizzo dei trapianti ossei vascolarizzati. La tecnica chirurgica è semplice, l'anca non viene lussata, l'impianto è stabile grazie alla sua filettatura che lo fissa alla corticale laterale del femore e pertanto è possibile concedere un carico precoce sull'arto.

La nostra esperienza con questa tecnica, iniziata nel 2002, ha evidenziato una netta riduzione della sintomatologia dolorosa nell'immediato postoperatorio e dopo 1 anno dall'intervento un'assenza di progressione radiografica dell'osteonecrosi in 12 casi su 14 trattati⁽²⁴⁾. Una valutazione con un follow-up medio di 4,8 anni dall'intervento di 25 casi trattati con il chiodo in tantalio per osteonecrosi in stadio I o II ha evidenziato in 6 casi (24%) il cedimento dell'osso subcondrale. Negli altri 19 casi il punteggio secondo la scheda di Harris è passato da un valore medio preoperatorio di 45 punti a valore medio al controllo di 95 punti con una valutazione complessiva di 12 casi ottimi e 7 buoni. Shuler et al.⁽²⁵⁾ riportano in 24 casi con osteonecrosi in stadio I o II trattati con il chiodo in tantalio una percentuale di fallimenti del 14% a un follow-up medio di 39 mesi e una sopravvivenza stimata a 48 mesi del 86%.

Bibliografia

1. Capone A., Setzu V., Ennas F., Civinini R., Gusso M.I. Algoritmo di diagnosi nella coxalgia dell'adulto. *Giornale Italiano di Ortopedia e Traumatologia*, vol.28, suppl.1, 2002: 185-193
2. Fisher D.E. The role of fat embolism in the etiology of corticosteroid-induced avascular necrosis: clinical and experimental results. *Clin. Orthop.*, 130:68-80, 1978
3. Jones J.P. Intravascular coagulation and osteonecrosis. *Clin. Orthop.* 277:41-53, 1992
4. Lee J.S., Roh H.L., Kim C.H., Jung J.S., Suh K.T. Alterations in the differentiation ability of mesenchymal stem cells in patients with nontraumatic osteonecrosis of the femoral head: comparative analysis according to the risk factors. *J. Orthop. Res.*, 24:604-609, 2006
5. Suh K.T., Kim S.W., Roh H.L., Youn M.S., Jung J.S., Decreased osteogenic differentiation of mesenchymal stem cells in alcohol-induced osteonecrosis. *Clin. Orthop.*, 431:220-225, 2005
6. Hayes C.W., Balkissoon A.A., Magnetic resonance imaging of the musculoskeletal system. *The hip. Clin. Orthop.* 322: 297-309, 1996
7. Steinberg M.E., Hayken G.D., Steinberg D.R.: A quantitative system for staging avascular necrosis. *J Bone J. Surgery*, 77(11B): 34-41, 1995
8. Hernigou P., Poignard A., Nogier A., Manicom O. Fate of very small asymptomatic stage-I osteonecrotic lesions of the hip. *J. Bone J. Surgery*, 86A:2589-2593, 2004
9. Glueck J.C., Freiberg R.A., Sieve L., Wang P. Enoxaparin prevents progression of stages I e II osteonecrosis of the hip. *Clin. Orthop.*, 435, 164-170, 2005
10. Lai K.A., Shen W.J., Yang C.Y., Shao C.J., Hsu J.T., Lin R.M., The use of alendronate to prevent early collapse of the femoral head in patients with nontraumatic osteonecrosis. A randomized clinical study. *J. Bone J. Surgery*, 87A:2155-2159, 2005
11. Massari L., Fini M., Cadossi R., Setti S., Traina G.C. Biophysical Stimulation with pulsed electromagnetic fields in avascular necrosis of the femur head. *J. Bone J. Surgery*, 88A, Suppl. N.3:56-60, 2006
12. Russo S., Corrado E.M., Corrado B., Benigno T. The role of extracorporeal shock waves. In *Avascular necrosis of the femoral head: current trends*. F.S. Santori, N., Santori, A. Piccinato Eds, Springer-Verlag Italia, Milano 2004
13. Reis ND, Schwartz O., Militianu D. et al. Hyperbaric oxygen therapy as a treatment for stage-I avascular necrosis of the femoral head. *J. Bone J. Surgery*, 85B:371-5 2003
14. Mont M.A., Carbone J.J., Fairbank A.C.: Core decompression versus nonoperative management for osteonecrosis of the hip. *Clin. Orthop.*, 324: 169-78, 1996
15. Mont M.A., Ragland P.S., Etienne G. Core decompression of the femoral head for osteonecrosis using percutaneous multiple small-diameter drilling. *Clin. Orthop.*, 429:131-138, 2004

Negli stadi con cedimento dell'osso subcondrale (III e IV) trova ancora una possibile indicazione l'intervento di osteotomia intertrocanterica. Gallinaro et al. ⁽²⁶⁾ riportano una percentuale di complicanze intra-postoperatorie del 17% e nei risultati a distanza di 10 anni una percentuale di progressione dell'osteonecrosi del 27% nello stadio III e del 35% nello stadio IV.

La Scuola Bernese (Fuchs e Ganz 2003) ha riportato i risultati a lungo termine della tecnica di osteotomia intertrocanterica di varo-flessione associata a innesto vascolarizzato della cresta iliaca. A un follow-up medio di 13,5 anni il 36% dei pazienti (12/33) hanno eseguito successivamente un intervento di artroprotesi. Negli altri pazienti la valutazione clinica e radiografica ha evidenziato che nel 65% delle anche si è realizzata una progressione della necrosi con segni di degenerazione artrosica articolare ⁽²⁷⁾.

La sostituzione protesica rappresenta senz'altro un valido trattamento dell'osteonecrosi dell'anca ma la giovane età dei pazienti comporta la necessità di ritardare l'intervento oppure di dover pensare che questi pazienti dovranno probabilmente essere successivamente sottoposti a interventi di revisione per l'usura dei materiali.

Le protesi di rivestimento trovano un'indicazione elettiva in questo tipo di pazienti ma la necrosi della testa femorale può comportare una maggiore percentuale di complicanze. I risultati a 4 anni hanno evidenziato una percentuale di mobilizzazione della componente femorale del 27% nelle componenti di rivestimento solo femorale ⁽²⁸⁾ e del 13% nelle protesi totali ⁽²⁹⁾, pertanto attualmente trovano indicazione in soggetti giovani (< 50) che presentano uno stadio III o IV con interessamento della testa inferiore al 30% ⁽³⁰⁾.

Conclusioni

Attualmente gli obiettivi nel trattamento dell'osteonecrosi dell'anca sono quelli di ritardare o evitare il collasso dell'osso subcondrale che comporta una precoce degenerazione articolare. Per ottenere questo è importante eseguire una diagnosi precoce in base alla conoscenza dei fattori di rischio e all'esecuzione tempestiva di una risonanza magnetica. Una volta eseguita la diagnosi e identificato lo stadio della malattia risulta importante anche valutare l'età del paziente. Negli stadi iniziali (stadi I, II, III) l'obiettivo è evitare il collasso dell'osso subcondrale. Negli stadi avanzati (stadi IV, V, VI) il trattamento migliore è la sostituzione protesica che deve essere scelta in base all'età del paziente.

La nostra esperienza maturata dal 2000 al 2007 con il trattamento di oltre 400 pazienti affetti da osteonecrosi della testa del femore, in collaborazione con i colleghi ematologi per l'identificazione dei fattori di rischio, con i colleghi radiologi per la diagnosi e la valutazione dell'evoluzione dell'area di necrosi e con i colleghi anestesisti per l'ossigenoterapia iperbarica, ci ha permesso di formulare queste linee guida di terapia.

Nei pazienti asintomatici con osteonecrosi cosiddetta idiopatica in stadio I e II risulta indicata la terapia con campi magnetici pulsati od ossigenoterapia iperbarica.

Nei pazienti con trombofilia è indicata la terapia con eparine e basso peso molecolare con il seguente schema terapeutico: 6.000 U.I./die per 3 mesi.

Nei pazienti sintomatici con stadio I e II A trova indicazione elettiva l'intervento chirurgico di decompressione o, nei pazienti

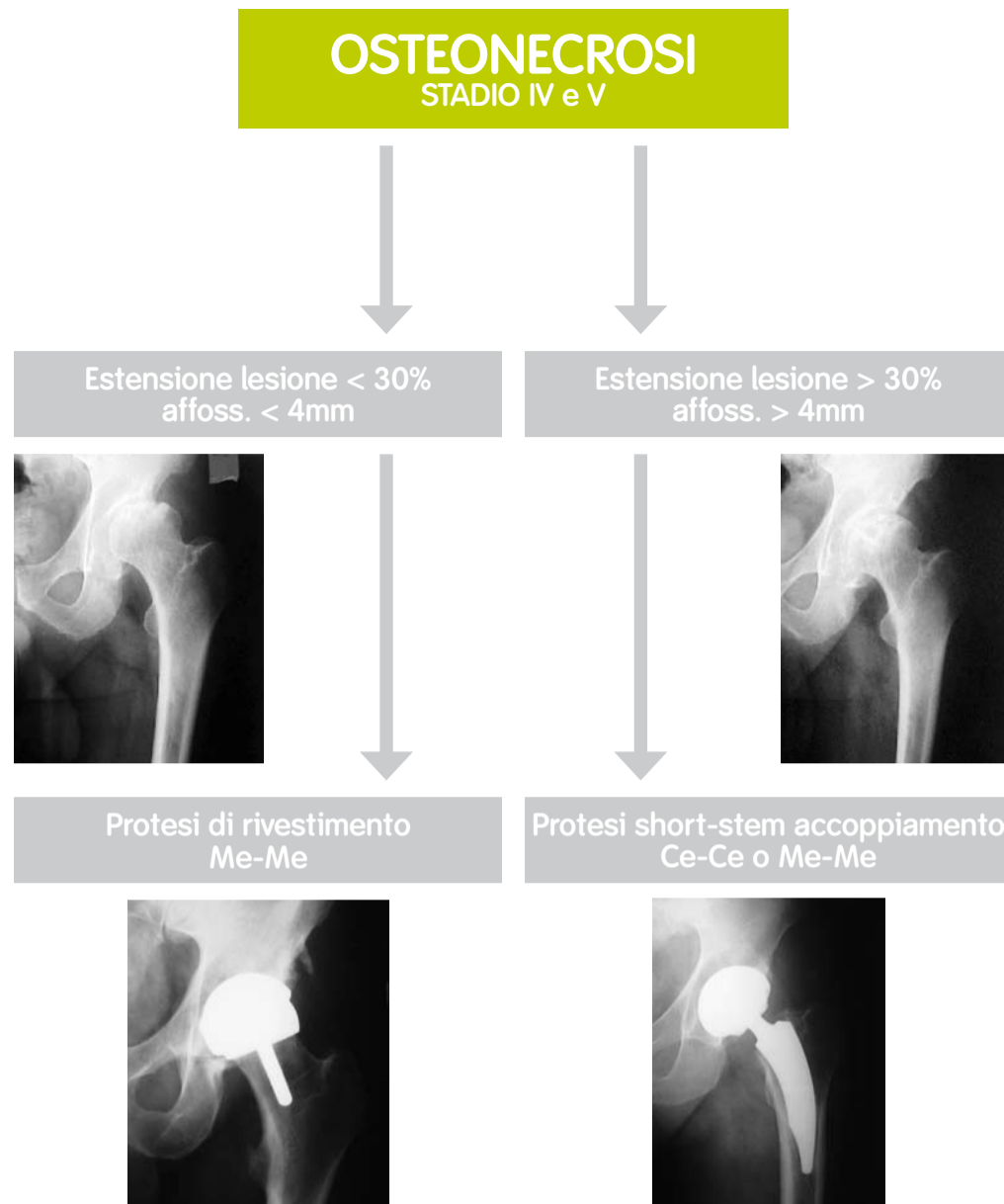


Fig. 4: Algoritmo di trattamento nell'osteonecrosi in stadio IV e V

che non vogliono eseguire l'intervento, una terapia con campi magnetici pulsati (8h/die per 6 mesi) oppure l'ossigenoterapia iperbarica (3 cicli di 20 sedute con 2,2 atm). Nei pazienti con stadio II B e II C è indicato il posizionamento del chiodo in tantalio (Fig. 2).

Negli stadi III nei pazienti con età inferiore ai 40 anni è preferibile, se il paziente è informato sulle possibili complicanze, eseguire un intervento con innesto di perone vascolarizzato o un'osteotomia. Nello stadio III C è indicato l'impianto di una protesi di rivestimento (Fig. 3).

Negli Stadi IV, V e VI attualmente l'intervento più soddisfacente è rappresentato dalla sostituzione protesica. La scelta della protesi è basata sullo stadio della necrosi e sull'età del paziente. La protesi di rivestimento trova un'indicazione elettiva negli stadi IV con estensione della lesione a livello della testa femorale inferiore al 30%, negli stadi più avanzati è preferibile utilizzare steli protesici che prevedono la conservazione del collo e accoppiamenti ceramica-ceramica e metallo-metallo (Fig. 4). Le prospettive future nel trattamento dell'osteonecrosi sono molto incoraggianti in quanto i risultati sperimentali hanno evidenziato la possibilità di utilizzare sostanze osteoinduttive come la matrice ossea demineralizzata o i fattori di crescita piastrinici ma soprattutto le cellule staminali per favorire negli stadi iniziali della malattia la rigenerazione del tessuto osseo spongioso ⁽³¹⁾.

16. Stulberg B.N.: Optimizing the outcome of core decompression. *Techniques in orthopaedics* Vol 16: 24-30, 2001

17. Hernigou e Beaujean F. Treatment of osteonecrosis with autologous bone marrow grafting. *Clin. Orthop.*, 405:14-23, 2002

18. Buckley P.D., Gearan P.F., Petty R.W. Structural bone-grafting for early atraumatic avascular necrosis of the femoral head. *J. Bone J. Surgery*, 73A: 1357-64, 1991

19. Rosenwasser M.P., Garino J.P., Kiernan H.A., Michelsen C.B., Long term follow-up of thorough debridement and cancellous bone grafting of the femoral head for avascular necrosis. *Clin. Orthop.*, 306:17-27, 1994

20. Mont M.A., Etienne G., Ragland P.S., Outcome of nonvascularized bone grafting for osteonecrosis of the femoral head. *Clin. Orthop.*, 417:84-92, 2003

21. Scully S.P., Aaron D.R., Urbaniak J.R.: Survival analysis of hips treated with core decompression or vascularized fibular grafting because of avascular necrosis. *J. Bone J. Surgery*, 80 A: 1270-1275, 1998

22. Vail T.P., Urbaniak J.R.: Proximal femur fractures after free vascularized fibular grafting to the hip. *J Bone J. Surgery*, 78A: 204-11, 1996

23. Poggie R., Cohen R., Christie M., Heiner A., Brown T.: Biomechanical analysis and clinical study of a porous tantalum implant for intervening in femoral head avn. ARCO, Baltimore, October 5-6, 2000

24. A. Capone, R. Civinini, V. Setzu, M. Villano, D. Podda, M.I. Gusso. Il chiodo in tantalio nel trattamento dell'osteonecrosi della testa del femore: razionale e risultati preliminari. *Lo Scalpello* vol.18:213, 2004

25. Shuler M.S., Rooks M., Roberson J., Porous Tantalum implant in early osteonecrosis of the hip. *J. Arthroplasty*, 22:26-31, 2007

26. Gallinaro P., Massè A. Flexion osteotomy in the treatment of avascular necrosis of the hip. *Clin. Orthop.* 386:79-84, 2001

27. Fuchs B., Knothe U., Hertel R., Ganz R., Femoral osteotomy and iliac graft vascularization for femoral head osteonecrosis. *Clin. Orthop.*, 412:84-93, 2003

28. Cuckler J.M., Moore K.D., Estrada L., Outcome of hemiresurfacing in osteonecrosis of the femoral head. *Clin. Orthop.*, 429:146-150, 2004

29. Amstutz H.C., Beaulé P.E., Dorey F.J., Le Duff M.J., Campbell P.A., Gruen T.A. Metal-on-metal hybrid surface arthroplasty: two to six-year follow-up study. *J. Bone J. Surgery* 86A:28-39, 2004

30. Revell M.P., McBryde C.W., Bhatnagar S., Pysent P.B., Treacy R.B., Metal-on-metal hip resurfacing in osteonecrosis of the femoral head. *J Bone J. Surgery*, 88A, suppl. N.3: 98-103, 2006

31. Petrigliano F.A., Lieberman J.R., Osteonecrosis of the hip. Novel approaches to evaluation and treatment. *Clin. Orthop.*, 465:53-62, 2007